类 De Winter 心电图改变——右冠状动脉急性闭塞 1 例

姚旭贤[1,2]　黄丛春[2]　张志兵[3]　田建伟[2]

［关键词］ De Winter;右冠状动脉;介入治疗
DOI:10.13201/j.issn.1001-1439.2021.07.019
［中图分类号］ R541.4　　［文献标志码］ D

De Winter-like electrocardiographic changes-acute right coronary artery occlusion: a case report

YAO Xuxian[1,2]　*HUANG Congchun*[2]　*ZHANG Zhibing*[3]　*TIAN Jianwei*[2]
([1]Graduate School of Hebei North University, Zhangjiakou, Hebei, 075000, China;[2]Department of Cardiology, Air Force Medical Center, Beijing, 100142, China;[3]Department of Critical Medicine, Air Force Medical Center)
Corresponding author: TIAN Jianwei, E-mail: tianjianwei029@aliyun.com

Summary　This case report described a case of acute myocardial infarction whose electrocardiogram was showed with De Winter-like changes, which was mainly caused by acute occlusion of right coronary artery. And then electrocardiogram returned to normal after transcatheter interventional therapy.

Key words　De Winter; right coronary artery; interventional therapy

1　病例资料

患者,男,50 岁,因“心前区疼痛伴恶心呕吐 2 h,突发猝死 30 min”于 2020 年 6 月 30 日 16∶30 入院,患者 2 h 前无明显诱因出现心前区疼痛,伴有恶心、呕吐,呕吐物为胃内容物,疼痛可忍受,未予重视。30 min 前在去银行途中突发猝倒、意识丧失,由 120 送往我院。既往史:急性胰腺炎病史 10 年,保守治疗后好转;脑梗死病史 3 年,保守治疗后好转;高血压病史 3 年,血压最高 200/140 mmHg(1 mmHg＝0.133 kPa),规律药物治疗,血压控制平稳。吸烟史 30 年,20 支/d,饮酒史 30 年,100 g/d 白酒。入院体检:体温 36.0℃,脉搏 134 次/min,呼吸机辅助呼吸,血压 132/75 mmHg(肾上腺素、去甲肾上腺素),神志不清,急性病容。双下肺可闻及少量湿性啰音,心尖搏动较弱、心音低钝,腹软,无压痛,双下肢无凹陷性水肿,四肢及指(趾)无畸形。入院后心电监测提示血压下降、室性心动过速、心室颤动、心率 210 次/min、急性下壁心肌梗死,紧急心脏按压、电除颤、气管插管等抢救治疗,抢救成功后 30 min,患者再次出现心室颤动,第 2 次抢救成功后心内科会诊,结合心电图(图 1)及心肌酶:肌钙蛋白 I 0.71 ng/mL,肌酸激酶同工酶 86 ng/mL,肌红蛋白＞900 ng/mL,符合 De Winter 心电图改变。建议紧急行 IABP＋CAG＋PCI 术,向患者家属交代病情,家属同意。立即启动绿色通道送至导管室,造影显示:左主干无狭窄,左前降支中段 80%狭窄(图 2),左回旋支中段 85%狭窄＋局限性动脉瘤(图 3),左冠状动脉至右冠状动脉远端侧支循环 Rentrop 1 级;右冠状动脉中段为高度狭窄基础上急性闭塞(图 4),血流 TIMI 0 级。考虑患者猝死后复苏、急性心肌梗死、心源性休克,属于极高风险级别,再灌注治疗对于提高存活率及改善远期预后有明显获益,结合造影结果拟对右冠状动脉近段闭塞病变介入治疗。术中 JR 4.0 不给力,球囊支撑下 Runthrough 无法通过,改 PT2 导丝后艰难通过,复送 Runthrough 双导丝支撑,送 1.25/10 mm 通过,扩张后管腔大量血栓,抽吸多量泡沫样白色血栓,置入 3.5/38 mm 支架后血流恢复 TIMI 3 级(图 5),安返病房。术后 24 h、48 h 复查心电图(图 6、7),心脏超声提示左室前壁、前室间隔心尖段运动幅度减低,室壁运动不协调,射血分数(EF) 58%,短轴缩短率(FS) 26%。

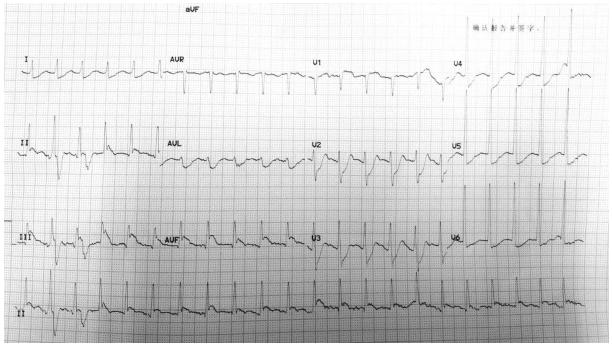

ST Ⅰ、aVL、V_{2-6} J 点后上斜型压低达 0.5 mV,Ⅱ、Ⅲ、aVF J 点上抬 0.3～0.5 mV。

图 1　入院时心电图

Figure 1　Admission ECG

[1]河北北方学院研究生院(河北张家口,075000)
[2]空军特色医学中心心血管内科(北京,100142)
[3]空军特色医学中心重症医学科
通信作者:田建伟,E-mail:tianjianwei029@aliyun.com

图 2　LAD 中段 80%狭窄

Figure 2　Coronary angiogram revealed 80% stenosis in the middle LAD artery

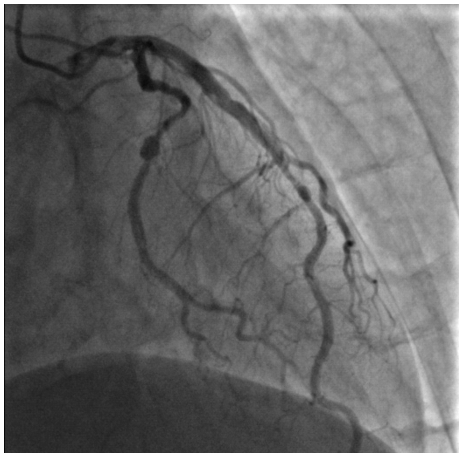

图 3　LCX 中段 85%狭窄＋局限性动脉瘤

Figure 3　Coronary angiogram revealed 85% stenosis and localized aneurysm in the middle LCX artery

图 4　RCA 中段高度狭窄基础上急性闭塞

Figure 4　Acute occlusion on the basis of high stenosis in the middle RCA artery

图 5　RCA 病变经过 PCI 术后无残余狭窄，远端血流 TIMI 血流 3 级

Figure 5　Reperfusion of the RCA after angioplasty and stent placement

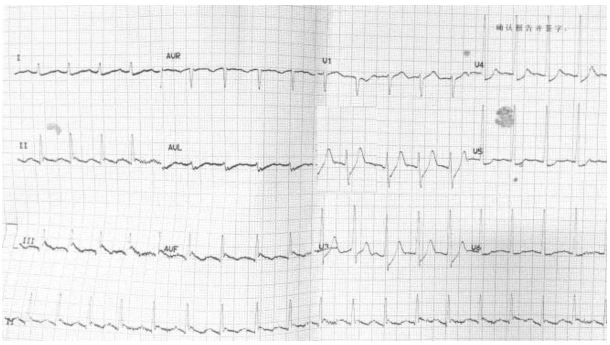

ST Ⅰ、aVL、$V_{2\text{-}5}$J 点后上斜型压低 0.05～0.15 mV，Ⅱ、Ⅲ、aVF J 点抬高 0.1～0.15 mV。

图 6　术后 24 h ECG

Figure 6　ECG at 24 h after angioplasty

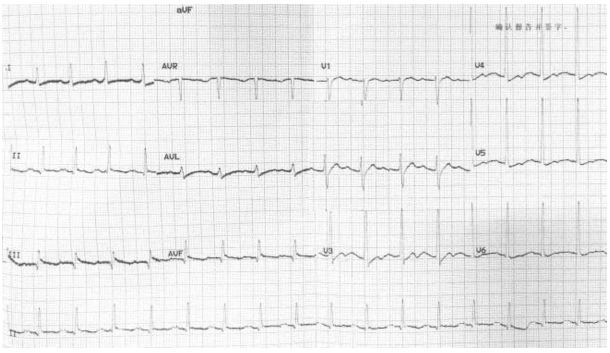

Ⅱ、Ⅲ、aVF 可见 Q 波，T 波 $V_{3\sim5}$ 倒置。

图 7　术后 48 h ECG

Figure 7　ECG at 48 h after angioplasty

2　讨论

2008 年荷兰医生 De Winter 等[1]首次描述并总结报道了一种没有典型 ST 段抬高的左前降支近段闭塞的急性心肌梗死的心电图模式，即 De Winter 综合征，心电图主要表现为：$V_{1\sim6}$ 导联 J 点

压低 1～3 mm，ST 段呈上斜型压低，并伴有高对称性 T 波，QRS 波群通常不增宽或轻度增宽，部分患者胸前导联 R 波递增不良，多数患者 aVR 导联 ST 段轻度上抬。随着研究的深入，发现 De Winter 综合征的发生率约占急性冠脉综合征患者的 2.0%，并认为这种心电图表现主要是左前降支近段血管急性闭塞所致[1-2]。

近年来有个别病例报道表明 De Winter 心电图也可以是左主干、回旋支或右冠脉病变[3-5]。Wall 等[6]的一项回顾性研究发现，14%的非 ST 段抬高型心肌梗死患者存在 De Winter 综合征证据，而且右冠脉作为罪犯血管占其中 25%，考虑这种差异是由于罪犯血管位置不同造成的。该患者发病的罪犯血管是右冠脉中段高度狭窄基础上急性闭塞，而且心电图改变除表现为 ST 段 $V_{2\sim6}$ J 点后上斜型压低达 0.5 mV 外，同时Ⅱ、Ⅲ、aVF 出现 J 波，J 点上抬 0.3～0.5 mV，这也解释了为什么患者多次出现心室颤动[7]。

目前，关于 De Winter 心电图改变的电生理学机制仍不明确。有研究解释为跨壁缺血的面积非常大，以至于不会产生指向胸前导联的损伤电流，只会向上指向 aVR 导联。而且，理论上具有心内膜传导延迟的浦肯野纤维的解剖学变体可以产生这种心电图改变。另一种解释为 ST 段抬高的缺失与缺血性 ATP 耗竭导致的肌膜 ATP 敏感性钾通道缺失激活有关[1,8]。

关于 De Winter 心电图的报道目前多以个案报道[9]为主，急性心肌梗死指南中也并未对此做出详细描述。但此种心电图改变已被证实与左前降支急性闭塞相关，其危险程度及治疗方案等同于 ST 段抬高型心肌梗死。因此，医护人员应准确把握 De Winter 心电图改变，对出现 De Winter 心电图改变的胸痛患者应及时再灌注治疗，改善不良预后。

参考文献

[1] de Winter RJ, Verouden NJ, Wellens HJ, et al. A new ECG sign of proximal LAD occlusion[J]. N Engl J Med, 2008, 359(19): 2071-2073.

[2] Verouden NJ, Koch KT, Peters RJ, et al. Persistent precordial "hyperacute" T-waves signify proximal left anterior descending artery occlusion[J]. Heart, 2009, 95(20): 1701-1706.

[3] 徐宁，尤颖，王雄关. De Winter 综合征冠状动脉闭塞特点分析[J]. 中国心脏起搏与心电生理杂志，2019，33(5)：419-421.

[4] Montero Cabezas JM, Karalis I, Schalij MJ. De Winter Electrocardiographic Pattern Related with a Non-Left Anterior Descending Coronary Artery Occlusion[J]. Ann Noninvasive Electrocardiol, 2016, 21(5): 526-528.

[5] Tsutsumi K, Tsukahara K. Is the diagnosis ST-segment elevation or non-ST-segment elevation myocardial infarction? [J]. Circulation, 2018, 138(23): 2715-2717.

[6] Wall J, White LD, Lee A. Novel ECG changes in acute coronary syndromes. Would improvement in the recognition of 'STEMI-equivalents' affect time until reperfusion? [J]. Intern Emerg Med, 2018, 13(2): 243-249.

[7] 郭继鸿. J 波综合征：缺血性 J 波[J]. 临床心电学杂志，2014，23(5)：328-331.

[8] 徐萌萌，姜龙，冯娜娜，等. de Winter 综合征一例[J]. 中华心血管病杂志，2018，46(3)：230-231.

[9] 张秀菊，邓敏，王大新. 延误识别心电图 de winter 现象致缺血性心肌病 1 例[J]. 临床心血管病杂志，2019，35(10)：964-966.

（收稿日期：2020-09-03）