· 病例报告 ·

三维食管超声指导下经导管主动脉瓣置换术治疗感染性心内膜炎致主动脉瓣关闭不全1例*

李昱茜[1]　孟欣[1]　白炜[1]　曹亮[1]　杜蒙蒙[1]

［提要］ 经导管主动脉瓣置换术(TAVR)是一种择期手术。本例患者因感染性心内膜炎所致急性主动脉瓣穿孔脱垂,合并多器官功能衰竭,紧急行TAVR。术前未进行多层螺旋CT检查。通过三维经食管超声心动图(TEE)对患者主动脉根部结构进行分析测量,完成瓣膜尺寸的选择。TEE在整个手术过程中监测和指导瓣膜释放,并在手术后立即评估疗效。术后9个月随访,超声心动图示患者恢复良好。

［关键词］ 三维经食管超声;感染性心内膜炎;主动脉瓣关闭不全;经导管主动脉瓣置换术
DOI:10.13201/j.issn.1001-1439.2022.07.015
［中图分类号］ R542.5　　［文献标志码］ D

Aortic valve insufficiency caused by infective endocarditis was treated by transcatheter aortic valve replacement under the guidance of three-dimensional transesophageal echocardiography: one case report

LI Yuxi　MENG Xin　BAI Wei　CAO Liang　DU Mengmeng
[Department of Ultrasound Medicine, The First Affiliated Hospital of Air Force Military Medical University(Xijing Hospital), Xi'an, 710032, China]
Corresponding author: MENG Xin, E-mail: mxfmmu@163.com

Summary Transcatheter aortic valve replacement(TAVR) is an elective operation. In this case, the patient had acute aortic valve perforation and prolapse caused by infective endocarditis, combined with multiple organ failure, so TAVR was performed urgently. Multislice CT examination was not performed before operation. The patient's aortic root structure was analyzed and measured by three-dimensional transesophageal echocardiography(3D-TEE) to complete the selection of valve size. TEE monitored and guided the valve release throughout the operation, and evaluate the efficacy immediately after operation. The patient recovered well in follow-up 9 months.

*基金项目:陕西省创新能力支撑计划-科技创新团队项目(No:2020TD-034)
[1]空军军医大学第一附属医院(西京医院)超声医学科(西安,710032)
通信作者:孟欣,E-mail:mxfmmu@163.com

引用本文:李昱茜,孟欣,白炜,等.三维食管超声指导下经导管主动脉瓣置换术治疗感染性心内膜炎致主动脉瓣关闭不全1例[J].临床心血管病杂志,2022,38(7):592-595.DOI:10.13201/j.issn.1001-1439.2022.07.015.

[77] Tadic M,Cuspidi C,Belyavskiy E,et al. Intriguing relationship between antihypertensive therapy and cancer[J]. Pharmacol Res,2019,141:501-511.
[78] Kim CS,Han KD,Choi HS,et al. Association of hypertension and blood pressure with kidney cancer risk:a nationwide population-based cohort study[J]. Hypertension,2020,75(6):1439-1446.
[79] Kok VC,Zhang HW,Lin CT,et al. Positive association between hypertension and urinary bladder cancer: epidemiologic evidence involving 79,236 propensity score-matched individuals[J]. Ups J Med Sci,2018,123(2):109-115.
[80] Seo JH,Kim YD,Park CS,et al. Hypertension is associated with oral,laryngeal,and esophageal cancer:a nationwide population-based study[J]. Sci Rep,2020,10(1):10291.
[81] Han H,Guo W,Shi W,et al. Hypertension and breast cancer risk:a systematic review and meta-analysis[J]. Sci Rep,2017,7:44877.
[82] Folkerd E,Dowsett M. Sex hormones and breast cancer risk and prognosis[J]. Breast,2013,22 Suppl 2:S38-43.
[83] 陈雨卉,王运松,夏云龙.恶性肿瘤相关性心房颤动的研究现状[J].临床心血管病杂志,2021,37(2):177-181.
[84] 黄磊,解玉泉.免疫检查点抑制剂相关性心肌炎的研究进展[J].临床心血管病杂志,2020,36(5):410-414.
[85] 董斐斐,傅维佳,秦永文,等.嵌合抗原受体T细胞治疗的心血管毒性[J].临床心血管病杂志,2020,36(1):83-85.
[86] 何虹燕,李骁,李真,等.《2019美国心脏协会肿瘤心脏病患者心脏康复治疗声明》解读[J].中国循环杂志,2020,35(10):1036-1040.

(收稿日期:2021-10-28)

Key words three-dimensional transesophageal echocardiography; infective endocarditis; aortic insufficiency; transcatheter aortic valve replacement

1 病例资料

患者，女，55 岁，无明显诱因出现胸闷气短，间断性咳白色泡沫痰，伴发热，无胸痛，按感冒诊治未好转，症状持续 3 个月余，且逐渐加重，咳粉红色痰，大汗，不能平卧，心慌伴后背放射痛，休息不能缓解，急来我院就诊。

自发病以来，精神及食欲差、稀水样大便，间断发热，最高 39.2℃；双肺可闻及中湿啰音。心电图提示：窦性心律，一度房室传导阻滞，心肌缺血。经胸超声心动图提示：左室大，左室前壁搏幅减低且心尖部圆钝，左室射血分数（LVEF）53%；肺动脉收缩压 65 mmHg（1mmHg＝0.133 kPa）。胸部 CT 提示：邻近肺膨胀不全，双肺散在渗出，纵隔肿大淋巴结。心损检查显示：肌钙蛋白Ⅰ 0.523 ng/mL，N 端-B 型钠尿肽前体 23 614.00 pg/mL。初步诊断为急性心肌梗死，心功能Ⅱ级（Killip）；肺部感染。行冠状动脉（冠脉）造影检查显示：LADD1 狭窄率 50%，暂不行 PCI 治疗。冠脉造影后第 2 天，患者尿量减少，肾功能恶化；白细胞计数 34.27×10^9/L，中性粒细胞 89.7%；主动脉瓣听诊区闻及舒张期病理性杂音，当日大剂量使用血管活性药物，血压仍难以维持。床旁超声心动图提示：主动脉瓣赘生物伴重度关闭不全，左室壁及室间隔运动搏幅普遍性减低，LVEF：42%。修正诊断为：主动脉瓣关闭不全、心源性休克、感染性休克、多脏器功能衰竭。经多学科会诊，考虑病情危重、多脏器功能衰竭且感染急性期，外科开胸主动脉瓣置换手术风险高，术后瓣周漏发生率及肺部感染加重风险高。因此，暂不建议外科开胸手术，决定立即行经导管主动脉瓣置换术（transcatheter aortic valve replacement，TAVR）。

患者全麻后行经食管超声心动图（TEE）检查，二维 TEE 图像提示（图 1）：二叶式主动脉瓣（0 型），瓣叶穿孔伴脱垂并右侧瓣叶赘生物，右侧主动脉窦壁脓肿形成前期改变。彩色血流示：主动脉瓣极大量反流（图 1），二尖瓣中量反流。使用在机分析软件对主动脉根部结构三维图像进行切割，得到主动脉瓣叶附着最低点平面处瓣环（图 2），测量其最大、最小径、面积及周长，计算得到面积衍生直径 24.2 mm，另测得左室流出道、主动脉窦部及升主动脉内径分别为 27 mm、27 mm、33 mm。据三维 TEE 测值且综合多因素分析后选择置入 Vita Flow 27#瓣膜（上海微创心通）。

TEE 监测瓣膜释放过程，术后即刻测量支架下缘距主动脉瓣环的距离为 18～20 mm。彩色血流提示瓣周中量反流（图 3），为减少反流，进一步稳定瓣膜，遂采用“瓣中瓣”策略，置入第 2 个瓣膜。瓣膜完全释放后，二维 TEE 显示瓣周仅微量反流（图 3），主动脉瓣最大跨瓣压差 24 mmHg，平均压差 9 mmHg；二尖瓣反流中量（同术前），术后即刻 LVEF 44%。

术后当天给予亚胺培南西司他丁钠 0.5g，静脉输入，每 6 h 一次，两天后白细胞计数 36.56×10^9/L，较用药前未降低，请药剂科会诊后，建议给予万古霉素注射液 0.5g，静脉输入，每 12 h 一次，每次输注时间大于 1 h 并且查病原体，做血培养。用药第 5 天后血培养结果为阴性，白细胞计数为 18.67×10^9/L，继续万古霉素抗感染治疗，同时监测血药浓度，术后 41 d 时，万古霉素血药浓度明显高于上限，予以停药。之后改为利奈唑胺口服，术后 48 d 白细胞计数为 6.41×10^9/L，出院后继续口服用药 2 周后停药，嘱患者静脉输注长效青霉素，1 个月 1 次直至出院后半年停药。

患者住院共计 57 d，出院时复查肝、肾功及心损等各指标接近正常；心脏超声提示：全心大，左室前壁运动搏幅减低，LVEF 46%，主动脉瓣位人工瓣位置偏低，主动脉右侧窦壁脓肿形成；彩色血流及频谱多普勒示：人工瓣瓣周微量反流，最大及平均跨瓣压差同术中即刻结果；二尖瓣中量反流。术后 9 个月复查心脏超声提示：左室略大（前后径 51 mm），左室收缩功能正常，LVEF 61%；彩色及频谱多普勒示：人工瓣瓣周微量反流，主动脉瓣最大跨瓣压差 13 mmHg，平均压差 6 mmHg，二尖瓣反流少量，患者状态良好，自诉可参加轻体力劳动。

2 讨论

TAVR 手术已成为公认的外科主动脉瓣置换术（surgical aortic valve replacement，SAVR）高危或中危患者的替代治疗方法[1-2]。近年来研究认为，即使在手术风险较低的患者中，TAVR 的疗效也不逊于 SAVR[3-4]。我中心 98%的 TAVR 手术是择期手术，术前均行多层螺旋 CT 检查评估主动脉根部结构以指导瓣膜型号选择。此患者因感染性心内膜炎出现主动脉瓣急性穿孔伴脱垂致大量反流，造成急性左心衰伴多脏器功能衰竭，无法耐受 MSCT 检查，遂急诊行三维 TEE 指导下 TAVR 手术，迅速解除主动脉瓣关闭不全进而恢复血流动力学稳定。同时三维 TEE 监测可减少甚至避免射线及造影剂使用，从而减少患者肾脏负担。

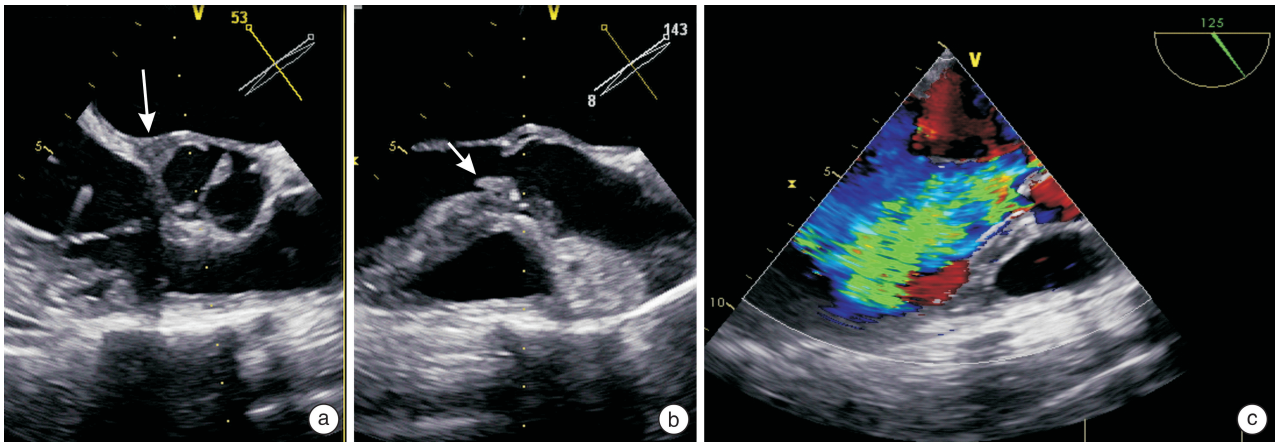

a:右侧窦壁脓肿形成前期改变(箭头);b:主动脉瓣叶脱垂伴赘生物附着(箭头);c:彩色血流显示主动脉瓣极大量反流。

图1 二维TEE图像

Figure 1 2D TEE image

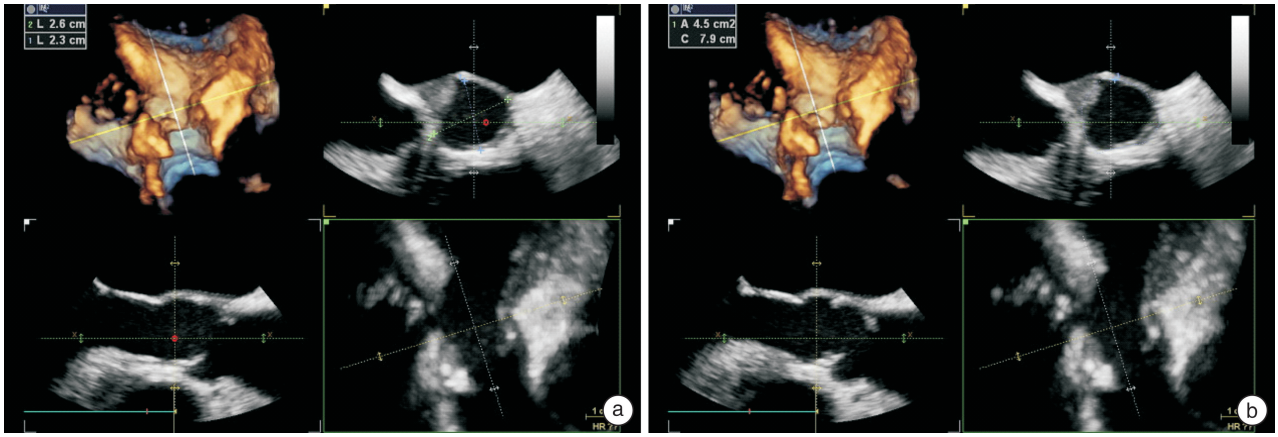

a:3D-TEE分析软件测量主动脉瓣环的最大、最小径;b:3D-TEE分析软件测量主动脉瓣环的面积及周长。

图2 三维TEE图像

Figure 1 3D TEE image

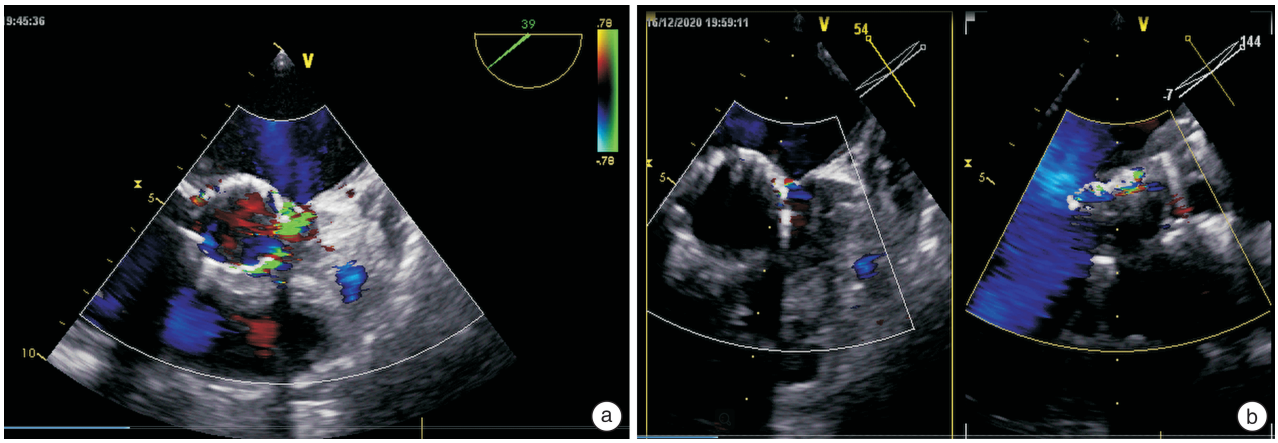

a:第1个瓣膜释放后人工瓣瓣周中量反流(瓣周反流范围占支架短轴周长比约29%);b:第2个瓣膜释放后人工瓣瓣周微量反流。

图3 瓣膜释放后人工瓣瓣周反流

Figure 3 Paravalvular regurgitation of prosthetic valve after valve release

选择合适的瓣膜型号对TAVR手术至关重要,此患者主动脉根部结构的评估及瓣环测量完全依赖于三维TEE。既往文献认为,三维TEE与MSCT测得瓣环直径具有高度相关性,可为TAVR手术提供可靠的瓣膜型号选择依据[5-9]。但本例患者是感染性心内膜炎导致瓣叶穿孔、脱垂和关闭不全,同时合并赘生物及窦部脓肿,瓣膜无钙化,常规应选择较大的瓣膜借助径向支撑力起锚定作用。但本例患者瓣环周围组织较脆弱,若置入过大瓣膜,瓣环撕裂风险增加,因此手术方案设计为"瓣中瓣"技术。术中置入第1个瓣膜后因缺乏钙化对支架的支撑作用,导致瓣架下移较深,未覆膜区域暴露引发瓣周中量反流,但为第2个瓣膜释放提供了支撑,第2个瓣膜释放则解决了瓣周反流量较多的问题。尽管第1个瓣膜置入较深,影响了二尖瓣前叶的开放幅度,但三维TEE测得二尖瓣瓣口开放面积约2.9 cm^2,且前向血流速度122 cm/s,平均跨瓣压差2.8 mmHg,未造成严重后果。患者术后9个月复查超声心动图,显示右侧窦壁脓肿已经吸收,血流动力学指标明显改善,一般状态良好,可从事轻体力劳动。

本例三维TEE指导下TAVR手术取得成功,再一次证明,对情况危重或者无法耐受CT检查的患者,三维TEE可以作为一种良好的替代检查和术前评估影像学方法。且TEE可在术中实时监测手术过程,确保手术的安全性和成功率。但三维TEE也存在一定局限性,如三维TEE尚不能对于冠状动脉开口高度做出精准测量;主动脉瓣叶、瓣环严重钙化对图像清晰度的影响,会导致测值产生偏差,此类情况可通过适当调整切面来改善。此外,单纯三维TEE指导TAVR手术对超声医师的经验依赖度较高,本中心前期积累了500余例TAVR手术的经验,是完成此类手术的重要前提。

利益冲突 所有作者均声明不存在利益冲突

参考文献

[1] 王圣,任培军,陈现杰,等.不同治疗方式对高龄钙化性主动脉瓣重度狭窄患者预后的影响[J].临床心血管病杂志,2019,35(6):540-543.

[2] Baumgartner H,Falk V,Bax JJ,et al. 2017ESC/EACTS Guidelines for the management of valvular heart disease [J]. Eur Heart J,2017,38(36):2739-2791.

[3] Popma JJ,Deeb GM,Yakubov SJ,et al. Transcatheter aortic-valve replacement with a self-expanding valve in low-risk patients[J]. N Engl J Med,2019,380(18):1706-1715.

[4] Mack MJ,Leon MB,Thourani VH,et al. Transcatheter aortic-valve replacement with a balloon-expandable valve in low-risk patients[J]. N Engl J Med,2019,380(18):1695-1705.

[5] 彭建勇,孟欣,白炜,等.经食道三维超声心动图在经心尖导管主动脉瓣植入术中主动脉瓣环评估的临床应用研究[J].中国体外循环杂志,2019,17(5):265-268.

[6] Khalique OK,Kodali SK,Paradis JM,et al. Aortic annular sizing using a novel 3-dimensional echocardiographic method: use and comparison with cardiac computed tomography[J]. Circ Cardiovasc Imaging,2014,7(1):155-163.

[7] 郑五强,祖秀光,张少娟.经导管主动脉瓣置换术治疗二叶式主动脉瓣狭窄与三叶式主动脉瓣狭窄疗效比较的meta分析[J].临床心血管病杂志,2020,36(11):1024-1029.

[8] 李光照,王明蛟,胡彩娜,等.经导管主动脉瓣置换术治疗重度主动脉瓣狭窄的初步临床疗效分析[J].临床心血管病杂志,2020,36(3):280-283.

[9] 李忠城,苏建,李菊香.经导管主动脉瓣置换术对于外科低危主动脉瓣狭窄患者有效性和安全性的Meta分析[J].临床心血管病杂志,2019,35(9):835-841.

(收稿日期:2021-12-14)